

## ВЛИЯНИЕ ФЕРМЕНТАТИВНОГО ГИДРОЛИЗАТА ХЛОРОФИТУМА ХОХЛАТОГО НА МОРФОФУНКЦИОНАЛЬНУЮ ЦЕЛОСТНОСТЬ ПЕЧЕНИ ПРИ ТОКСИЧЕСКОМ ПОРАЖЕНИИ У КРЫС В ВОЗРАСТЕ ТРЁХ МЕСЯЦЕВ

*Аннотация* Проведено исследование гепатопротективных свойств ферментативного гидролизата Хлорофитума хохлатого. Показано, что препарат обладает репаративными свойствами в отношении гепатоцитов и стимулирует регенерацию печени в целом

*Ключевые слова:* печень, гепатоцит, гидролизат, некроз, апоптоз, регенерация.

Одной из наиболее актуальных задач, стоящих перед современной биотехнологией, является получение, испытание и внедрение в производство различного рода биологически активных веществ и лекарственных препаратов, предназначенных как для терапии, так и для профилактики заболеваний и, что особенно актуально, для коррекции донозологических состояний. В качестве исходного материала для этих веществ используются различные биологические субстраты – различные части растительных и животных организмов в том числе. Значительную часть из этих веществ составляют ферментативные гидролизаты.

Значительный объем всех БАДов составляют препараты, мишенью действия которых является печень, поскольку этот важнейший орган, выполняющий в организме человека более 500 функций, наиболее подвержен воздействию токсических веществ различного происхождения (химические вещества, получаемые человеком с пищей; продукты промышленного происхождения, попадающие в атмосферу, алкоголь, вирусы и пр.) Все эти факторы приводят к преждевременному развитию патологий этого органа. Особенно актуальными являются токсические повреждения печени, вызываемые алкоголем.

Исходя из вышеизложенного, представляется актуальной разработка гепатопротективных препаратов растительного происхождения.

Такого рода гепатопротекторы по механизму действия должны оказывать влияние на:

- антиоксиданты;
- репарацию гепатоцитов;
- регенерацию гепатоцитов [3].

Декоративное растение Хлорофитум хохлатый (*Chlorophytum comosum*) обладает хорошо изученными и многократно описанными биофильтрационными свойствами в отношении газообразных гепатотропных ядов [2]. Исходя из этого нами было предположено, что полученные из листьев этого растения препараты могут обладать гепатопротективными свойствами.

В результате проведенных исследований на безвредность водного и спиртового экстракта, а также ферментативного гидролизата из листьев Хлорофитума хохлатого было обнаружено, что последний является безопасным для организма млекопитающего [4].

Исследование проведено на 80 белых крысах линии Вистар в возрасте 3-х месяцев обоих полов, разделенных на 2 группы. Выбор возраста определяется тем, что этот возрастной период соответствует периоду ювенильности, который считается одним из критических этапов онтогенеза [5]. Животные первой группы (контроль) подвергались ингаляции четыреххлористым углеродом ( $CCl_4$ ) по 2 минуты в день в течение 6 дней,

---

---

крысы второй группы (эксперимент) при тех же условиях получали с питьем ферментативный гидролизат в дозе 0,1 мл на 1 кг веса животного. Ингаляция  $CCl_4$  по такой схеме обеспечивает возникновение в печени патологических изменений обратимого характера, т.е. такая модель токсического поражения печени наиболее точно повторяет таковое в естественных условиях.

По окончании эксперимента животные забивались, печень подвергалась макроscopicкому исследованию, затем фиксировалась в 10%-м нейтральном забуференном формалине с дальнейшей проводкой и окраской гематоксилин-эозином. Митотический индекс определяли по формуле, предложенной Б.Л. Астауровым [1]. Скорость пролиферации вычисляли по методике с использованием колхицина. Метод позволяет учитывать интенсивность митозов с единой точки отчета – метафазы.

Количество апоптических и некротических клеток в печени определяли после окраски метиленовым синим-Азуром II с дополнительной докраской фуксином. Апоптический и некротический индекс считали по общепринятым методикам. Кариометрические и микроморфометрические исследования также проводились по общепринятым методикам.

Концентрацию билирубина, активность ферментов крови (ALT, AST) осуществляли при помощи комплексной бихроматической фотометрической системы Stat fax 1904+R.

Статистическую обработку результатов исследования и установления коррелятивной зависимости между изучаемыми показателями проводили на компьютере с использованием программы Primer of Biostatistics (Version 4.03).

В результате проведенных исследований нами установлено, что печень крыс с экспериментальным токсическим повреждением характеризуется нарушением балочного строения, отмечаются множественные гепатоциты с разного типа дистрофией, присутствуют множественные обширные очаги микронекрозов. Отмечены множественные периваскулярные и межбалочные инфильтраты.

В то же время морфологическое состояние печени крыс, получавших с питьем ферментативный гидролизат, существенно отличается в лучшую сторону. Для неё характерным является наличие моноцеллюлярных некрозов в незначительном количестве, также в единичных гепатоцитах отмечается вакуольная дистрофия, которая, как известно, оброта при прекращении действия патогенного фактора.

Результаты микроморфометрического анализа показали, что диаметр ядер и гепатоцитов крыс первой группы составляет  $0,63 \pm 0,08$  мкм и  $1,34 \pm 0,1$  мкм соответственно. При этом те же показатели в клетках печени крыс второй группы были существенно ниже –  $0,53 \pm 0,06$  мкм и  $1,1 \pm 0,06$  мкм соответственно (рис. 1).

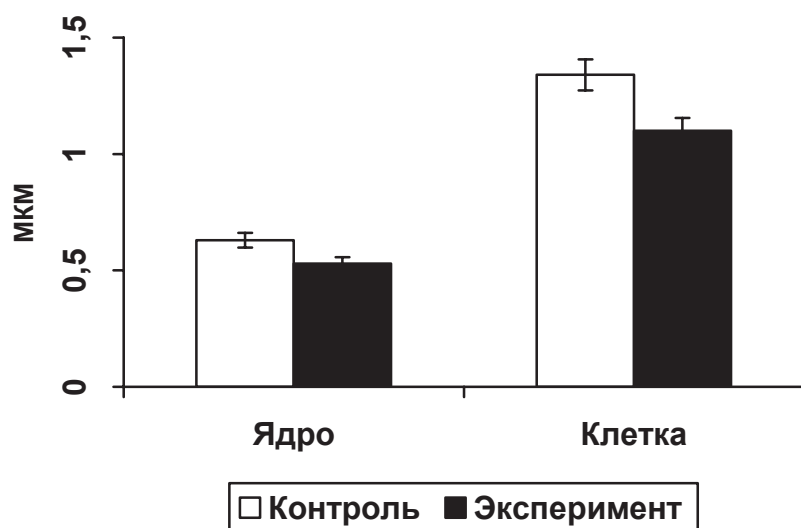


Рис. 1. Средние линейные размеры ядер и гепатоцитов и в печени крыс контрольной и экспериментальной групп

Печень крыс второй группы характеризуется более высоким митотическим индексом –  $3,21 \pm 0,05\%$  против  $1,8 \pm 0,04\%$  в контроле. Также больше оказывается количество апоптирующих клеток –  $8,57 \pm 0,09\%$  против  $4,4 \pm 0,1\%$  в первой группе. Количество двуядерных гепатоцитов в печени крыс обеих экспериментальных групп отличалось недостоверно. При этом в печени крыс первой группы некротический индекс составил  $15,0 \pm 0,2\%$ , а в печени животных второй группы этот же показатель был равен  $2,78 \pm 0,1\%$ . Скорость пролиферации в печени крыс первой группы была равна  $3,5 \pm 0,1\%$ , в печени животных второй группы этот же показатель составил  $7,2 \pm 0,06\%$  (рис.2).

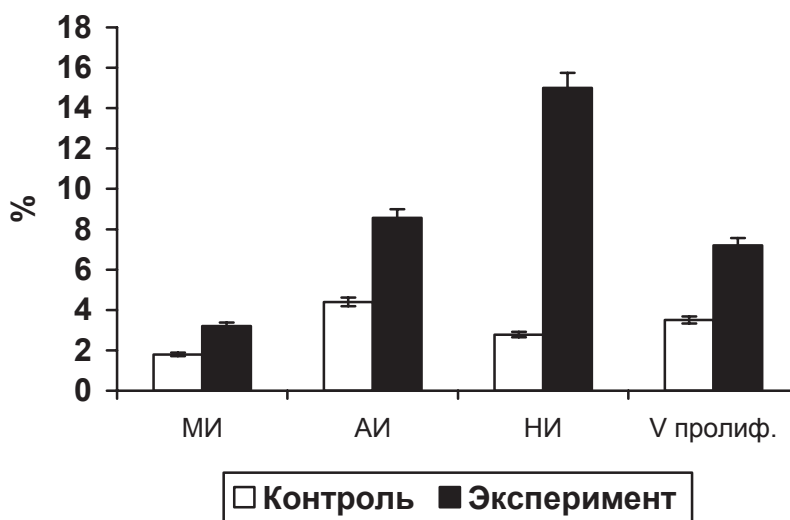


Рис. 2. Величина митотического, апоптического, некротического индексов и скорости пролиферации печени крыс контрольной и экспериментальной групп

Результаты биохимических исследований крови крыс показали, что применение ферментативного гидролизата Хлорофитума хохлатого при токсическом повреждении приводит к существенному снижению уровня ALT ( $2,03 \pm 0,06$  мкмоль/л в крови крыс первой группы против  $1,5 \pm 0,05$  мкмоль/л во второй). Уровень AST в крови крыс второй группы равен  $1,37 \pm 0,04$  мкмоль/л, что также ниже, чем у животных второй группы

–  $2,1 \pm 0,05$  мкмоль/л. Также нами было отмечено снижение билирубина под влиянием ферментативного гидролизата до  $6,7 \pm 0,12$  мкмоль/л против  $10,3 \pm 0,1$  в крови крыс первой группы.

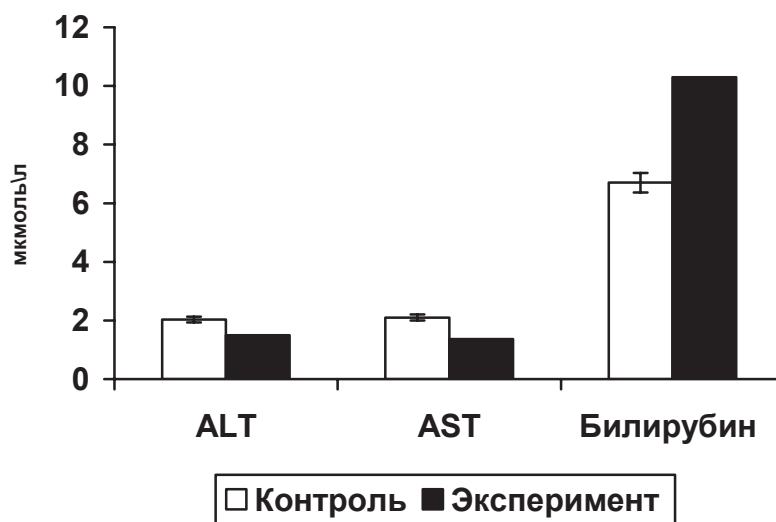


Рис.3. Содержание ферментов и билирубина в плазме крови крыс контрольной и экспериментальной групп

Таким образом, проведенные исследования позволяют утверждать, что ферментативный гидролизат Хлорофитума хохлатого обладает выраженными гепатопротективными свойствами. Применение гидролизата благотворно влияет на антиоксидантные свойства печени. Особенно ярко проявляются гепатопротективные свойства в отношении репарации гепатоцитов и регенерации печени в целом, что отчетливо видно из содержания ферментов и билирубина в плазме крови и величины индексов (митотического, апоптического, некротического и пролиферативного) у животных обеих исследованных групп.

#### ЛИТЕРАТУРА:

1. Астауров, Б.Л. Методы биологии развития / Б.Л. Астауров. – М.: Медицина, 1974. – 590 с.
2. Быков В.А., Колхир В.К., Вичканова С.А. и др. Эффективность разработки лекарственных средств из растительного сырья. //Тр. Всерос. НИИ лекарственных и ароматических растений. / Химия. Технология. Медицина. - М., 2000. – С.192-201.
3. Вялков И.А., Разумов А.Н., Бобровницкий И.П., Одинец А.Г. Использование лекарственных растений.- М., 2008. – 376 с.
4. Козлова М.А., Арешидзе Д.А. Исследование экстрактов Хлорофитума Хохлатого на безвредность.// Вестник МГОУ. - М., 2009, №2. – с. 44-47.
5. Никитюк Б.А. Факторы роста и морфофункционального созревания организма. - М., 1978. - 144 с.

D.Areshidze, M.Kozlova, T.Snisarenko, J.Mutygullina

#### INFLUENCE OF FERMENTATIVE HIDROLIZATE OF (CLOROPHYTUM COMOSUM) ON MORPHOFUNCTIONAL INTEGRITY OF HEPAR OF THREEMOUNTHLY RATS WITH TOXICAL INJURY

*Abstract.* It is investigated hepatoprotective properties of fermentative hydrolizate of Clorophytum comosum. It is shown, that the preparation has reparative properties in the attitude of hepar cells and stimulates regeneration of a liver as a whole.

*Key words:* liver, hepar cells, hydrolizate, necrosis, apoptosys, regeneration.